


Revisão de Literatura (Fisioterapia)

REABILITAÇÃO FISIOTERAPÊUTICA NO PÓS-OPERATÓRIO IMEDIATO E TARDIO DE LESÕES DO MANGUITO ROTADOR

PHYSIOTHERAPEUTIC REHABILITATION IN THE IMMEDIATE AND AFTER-LONG STAGE OF THE ROTATING SLEEVE INJURIES

 <http://dx.doi.org/10.31072/rcf.v9i2.671>**Simone Lopes Caires**

Discente do curso de Bacharelado em Fisioterapia da Faculdade de Educação e Meio Ambiente - FAEMA. E-mail: mone-caires@hotmail.com. ORCID: <https://orcid.org/0000-0003-0764-336X>.

Cristielle Joner

Fisioterapeuta pela Universidade Paranaense (2005). Pós-graduada em Fisioterapia Dermato-Funcional pelo IBRATE. Docente na Faculdade de Educação e Meio Ambiente - FAEMA. E-mail: cristiellej@gmail.com. ORCID: <https://orcid.org/0000-0002-7476-667X>.

Copyright¹: Submetido em: 14 out. 2018. Aprovado em: 23 out. 2018. Publicado em: 15 dez. 2018.
E-mail para correspondência: mone-caires@hotmail.com.**Descritores (DeCS)²:**Manguito Rotador
Reabilitação
Período pós-operatório
Fisioterapia

RESUMO: O complexo do ombro possui várias estruturas anatômicas que proporcionam a realização de diversos movimentos. As lesões do manguito rotador (MR) são as causas mais frequente de dor e incapacidade no ombro, estando entre as patologias mais comuns para indicação cirúrgica. A reabilitação fisioterapêutica é indispensável no tratamento imediato e tardio no pós-operatório nas lesões do manguito rotador, uma vez que os pacientes necessitam retornar o mais breve possível a sua vida cotidiana. O tratamento fisioterapêutico abrange diversas técnicas e protocolos. A base de dados consultadas foram Biblioteca virtual em Saúde (BVS), Scientific Electronic Library Online (SciELO), Google Acadêmico e livros de anatomia, fisiologia e fisioterapia ortopédica dispostos no acervo da Biblioteca Júlio Bordignon da Faculdade de Educação e Meio Ambiente-FAEMA. Para esta revisão bibliográfica, utilizaram-se como estratégia de busca as palavras-chave: Manguito Rotador/Rotator Cuff, Reabilitação/Rehabilitation/Rehabilitación; período pós-operatório/Postoperative Period /Postoperatório e fisioterapia/physiotherapy. Mediante o estudo realizado observa-se que a reabilitação fisioterapêutica apresenta resultados significativos e deve ser iniciada de forma precoce, desta forma evitando-se assim contraturas, rigidez e proporcionando ao paciente o retorno o mais breve possível a realizar suas atividades de vida diária.

Descriptors:Rotator Cuff
Rehabilitation
Postoperative period
Physiotherapy

ABSTRACT: The shoulder complex has several anatomical structures that provide several movements. Rotator cuff lesions (MR) are the most frequent causes of shoulder pain and disability, being among the most common pathologies for surgical indication. Physical therapy rehabilitation is indispensable in the immediate and late postoperative treatment of rotator cuff injuries, since patients need to return to their daily lives as soon as possible. Physiotherapeutic treatment encompasses several techniques and protocols. This study consisted of a bibliographical review, aiming to discuss the physiotherapy rehabilitation in the immediate and late postoperative period of rotator cuff lesions. The databases consulted were Virtual Health Library (VHL), Scientific Electronic Library Online (SciELO), Google Scholar and anatomical books, physiology and orthopedic physiotherapy arranged in the Júlio Bordignon Library of the Faculty of Education and Environment-FAEMA. For this bibliographic review, the following keywords were used as search strategy: Rotator Cuff, Rehabilitation, postoperative period and physiotherapy. Through the study carried out, it is observed that physiotherapy rehabilitation presents significant results and must be started early, thus avoiding contractures, rigidity and providing the patient with the return as soon as possible to perform their activities of daily living.

¹ Atribuição CC BY: Este é um artigo de acesso aberto e distribuído sob os Termos da *Creative Commons Attribution License*. A licença permite o uso, a distribuição e a reprodução irrestrita, em qualquer meio, desde que creditado as fontes originais.

² Descritores em Saúde (DeCS). Vide <http://decs.bvs.br>.

1 INTRODUÇÃO

As lesões do manguito rotador (MR) são as causas mais frequente de dor no ombro, estando entre as patologias mais comuns para indicação cirúrgica. Os músculos que formam o MR são: supraespinhoso, infraespinhoso, redondo menor e subescapular, tendo sua origem na escápula e sua inserção nos tubérculos do úmero. Assim, os tendões destes músculos formam um capuz que cobre o úmero superiormente em sua cabeça, sendo capazes de estabilizar a cabeça do úmero na cavidade glenoumeral^(1,2).

Essas lesões frequentemente acometem a população acima dos 50 anos de idade, principalmente mulheres, caracterizando-se como uma patologia de etiologia multifatorial, incidindo em 10% a 90% da população^(3,4).

Atualmente, as lesões degenerativas e traumáticas no MR têm sido recorrentes na prática ortopédica, com índice entre 5% a 33%. Os pacientes com idade acima de 50 anos são os mais acometidos por lesões do tipo crônicas, decorrente de excessos por esforços repetitivos, enquanto na população jovem, com idade inferior a 40 anos, as lesões são de etiologia traumática⁽⁵⁾.

Existem vários fatores que contribuem para o surgimento das lesões do MR, dentre eles: compressão, sobrecarga de tensão e o macrotrauma. Estes se não tratados, levam a uma lesão, com ruptura dos tecidos moles, decorrentes da diminuição na estabilidade articular e logo a deterioração da articulação⁽⁶⁾.

Os tratamentos para as lesões do MR incluem o tipo conservador ou cirúrgico, porém, os riscos e benefícios do tratamento cirúrgico e/ou conservador devem ser considerados e expostos ao paciente⁽⁷⁾.

O procedimento cirúrgico é recomendado em casos de dor refratária ao tratamento conservador prolongado. A cirurgia normalmente utiliza diversas técnicas para o reparo das lesões. A técnica utilizada para o tratamento cirúrgico será de acordo com a avaliação realizada e com o tipo da lesão^(8,6).

Após o reparo cirúrgico de lesão do manguito rotador, o paciente sofre possíveis limitações funcionais, tendo como fator, a dor, inflamação, rigidez, diminuição de amplitude de movimento, atrofia musculares e diminuição de força muscular^(9,10).

Os pacientes submetidos ao procedimento cirúrgico procuram a intervenção da fisioterapia no pós-operatório de lesões no MR na busca da recuperação do membro reparado a fim de obter seu completo funcionamento⁽¹⁰⁾.

Estudos mostraram que em média 79% dos médicos conduzem os seus pacientes com queixas de dor, lesões no ombro e pós-operatório para a fisioterapia. O tratamento pode abranger diversas técnicas e metodologias, tais como, eletroterapia,

exercícios cinesioterapêuticos, mobilização e manipulação, dentre vários outros recursos⁽⁶⁾.

A fisioterapia tem demonstrado ser eficaz no tratamento de pós-operatório do MR, uma vez que por meio dos recursos fisioterapêuticos é possível promover a redução dos sintomas, contribuindo assim para a recuperação do paciente o mais breve possível⁽⁸⁾.

A reabilitação fisioterapêutica no período pós-operatório pode ter seu início nas primeiras 48 horas, consistindo em uma fase de proteção máxima, tendo o terapeuta, o devido cuidado com os tecidos envolvidos e como objetivo, prevenir os efeitos adversos da imobilização. Inicialmente o paciente se submete a uma ficha de avaliação de caráter próprio, com objetivo de obter todas as informações sobre o quadro em que se encontra o paciente, a fim de realizar um protocolo de tratamento fisioterapêutico^(8,11).

O Tratamento fisioterapêutico pode durar de seis meses a um ano, isso dependerá de cada caso específico, variando de acordo com o tipo e a extensão da lesão do manguito rotador^(9,12).

As lesões do MR são corriqueiras e possuem considerada incidência na população, dessa forma fez-se necessário este estudo a fim de apresentar a reabilitação fisioterapêutica no pós-operatório imediato e tardio das lesões do MR, a qual esta é importante, pois permite devolver a funcionalidade do complexo do ombro. Diante da perspectiva de recuperação dos pacientes após o reparo cirúrgico, este estudo traz uma abordagem sobre os diversos protocolos de tratamento utilizados na reabilitação fisioterapêutica durante esse período e demonstrar a importância da sua atuação que permite ao paciente a sua recuperação e seu retorno o mais breve possível a sua vida cotidiana e a realização de suas atividades de vida diária.

2 METODOLOGIA

O presente estudo constituiu-se de uma revisão bibliográfica, a fim de demonstrar a importância da reabilitação fisioterapêutica nas lesões do manguito rotador no período pós-operatório imediato e tardio.

Utilizaram-se como estratégia de busca publicações relativas e atuais sobre o respectivo tema, tendo como palavras-chaves os Descritores em Ciências da Saúde (DeCS): Manguito Rotador/*Rotator Cuff*, Reabilitação/*Rehabilitation*/Rehabilitación Período pós-operatório/*Postoperative Period*/ Período Posoperatório e Fisioterapia/*Physical Therapy*.

As bases de dados consultadas foram livros de anatomia, fisiologia e fisioterapia ortopédica do acervo da Biblioteca Júlio Bordignon da Faculdade de Educação e Meio Ambiente-FAEMA, bem como materiais de trabalhos e artigos científicos indexados nas bases de dados, *Scientific Electronic Library*

Online (SciELO), Google Acadêmico e plataforma Biblioteca Virtual em Saúde (BVS).

Os critérios de inclusão estabelecidos para esta pesquisa foram publicações de artigos no idioma oficial do país (Português) e estrangeiros (Inglês e Espanhol) que abordassem o referido tema e ano de 2000 a 2018. Os critérios de exclusão foram publicações que não contemplassem o tema proposto deste trabalho e as não indexadas nas plataformas e idiomas supracitados.

3 REVISÃO DE LITERATURA

3.1 Anatomia, cinesiologia e biomecânica do ombro

O ombro é uma articulação do membro superior do corpo humano localizado em sua parte proximal, apresentando-se com grande mobilidade. É constituído pela cavidade glenoidal da estrutura óssea escápula, bem como pela clavícula e o úmero⁽¹³⁾.

A região do ombro é composta por articulações sinoviais, sendo elas, esternoclavicular, acromioclavicular, glenoumeral e a articulação escapulotorácica. Estas permitem movimentos livres e coordenados, contribuindo com a movimentação do braço em grande amplitude de movimento⁽¹⁴⁾.

A articulação esternoclavicular é uma articulação que se encontra na faceta lateral convexa da clavícula e porção ântero-medial côncava do processo do acrômio, a mesma realiza a depressão e elevação do braço; já a articulação acromioclavicular promove movimentos de deslizamento; a glenoumeral, considerada principal, é a mais móvel e menos estável, correspondendo a 2/3 do movimento da elevação do braço. Por último, a escapulotorácica, considerada uma articulação de grande funcionalidade não apresenta restrições ligamentares, tendo seu movimento livre^(13,15).

A região do ombro ainda é composta por estruturas ligamentares que auxiliam sua estabilidade e movimentação, sendo: coracoclavicular, esternoclavicular anterior e posterior, interclavicular, costoclavicular, glenoumeral, umeral transverso, coracoumeral e coracoacromial⁽¹³⁾.

Assim sendo, as estruturas envolvidas no ombro atuam unidas em um ritmo harmônico, o que proporciona uma movimentação global do ombro em todos os planos de movimento de flexão, extensão, adução, abdução, rotação externa, rotação interna, adução e abdução horizontal⁽¹⁾.

O movimento de flexão é responsável pelo deslocamento do membro anteriormente e ocorre no plano sagital em torno do eixo látero-lateral ou transversal, tendo sua amplitude em 180°. Para que ocorra esta movimentação a escápula se desloca de forma a alinhar a cavidade glenoidal, proporcionando o movimento do úmero para frente, assim levando a uma abdução da escápula de forma parcial, sendo capaz de

realizar a flexão do ombro. A extensão tem seu movimento limitado pela tensão do ligamento coracoumeral e dos músculos deltóide da parte clavicular, peitoral maior e bíceps braquial. O movimento ocorre com o membro se deslocando posteriormente no plano sagital em torno do eixo látero-lateral em uma amplitude de 45° a 50°⁽¹⁵⁾.

O movimento em adução ocorre no plano frontal e em torno do eixo ântero-posterior. Este faz a aproximação do segmento em direção à linha média do corpo, mas é limitado pelo tronco, entretanto o mesmo só é possível se combinado com os movimentos de flexão e extensão. Seu grau de amplitude varia entre 30° a 40°. A abdução é o movimento que afasta o membro superior do tronco, tendo sua amplitude de movimento em 180°. Na acomodação final de abdução em 180° o membro superior alcança um movimento de flexão de 180° grau de liberdade⁽¹⁶⁾.

Os movimentos de rotação externa e interna ocorrem no plano transversal e em torno do eixo longitudinal, ao longo da diáfise do úmero. No movimento de rotação externa o tubérculo maior do úmero desloca-se lateralmente e o de rotação interna o tubérculo desloca-se medialmente. O grau de amplitude com o membro superior em posição anatômica é de 60° a 70° para a rotação externa e 75° a 80° para rotação interna. Com o membro em abdução a amplitude de movimento é de 90° para ambas as rotações⁽¹⁵⁾.

Por fim, os movimentos de adução e abdução horizontal. A adução horizontal acontece no plano transversal, com angulação do ombro a 90° de abdução sendo possível atingir angulação aproximada de 120° de liberdade. Já a abdução horizontal ocorre no plano transversal, alcançando amplitude de movimento de 90°⁽¹³⁾.

Através de todas as estruturas envolvidas no ombro, diversos movimentos são possíveis, como exemplo os da mão, sendo capaz de se posicionar em torno de 16 mil posições diferentes, permitindo que ela produza diversas atividades do dia a dia, além de estabilizar o membro superior⁽¹⁴⁾.

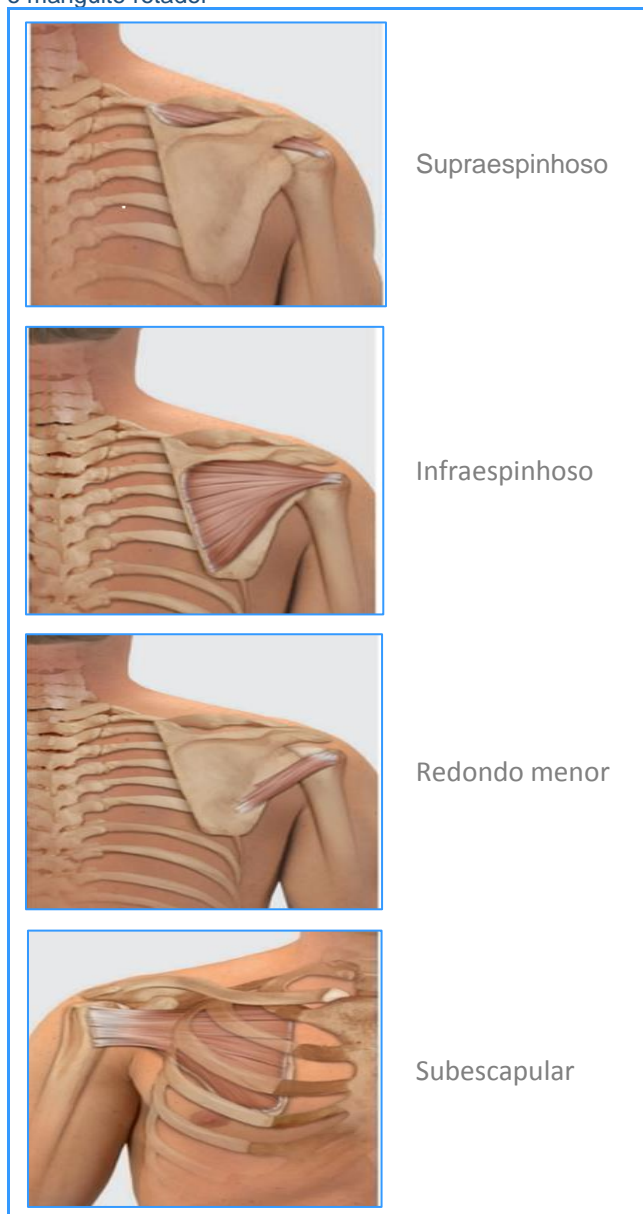3.1.1 Localização e ação muscular do Manguito Rotador

Os músculos da região do ombro se dividem em três grupos: estabilizadores da escápula; estabilizadores da articulação do ombro e os grandes motores do ombro. Os músculos estabilizadores da escápula são responsáveis por estabilizar a escápula durante o movimento, já os do ombro abrangem a estabilização do grupo do MR. Os grandes músculos motores atuam no úmero como motores primários. Por causa de suas inserções, esses músculos conseguem realizar vários movimentos e realizar múltiplas funções na articulação do ombro⁽¹⁴⁾.

Os músculos que compõem o MR podem ser observados conforme **Figura 1**. Nota-se que o

músculo supraespinhoso tem sua origem na fossa supraespinhal da escápula e inserção na faceta superior do tubérculo maior do úmero. Já o infraespinhoso tem sua origem na fossa infra-espinhal da escápula e sua inserção na faceta média do tubérculo maior do úmero. O redondo menor se origina nos dois terços da borda lateral da escápula e insere-se no tubérculo maior do úmero e a subescapular origem na fossa subescapular e se insere no tubérculo maior do úmero ⁽¹⁷⁾.

Figura 1 - Disposição anatômica dos músculos que compõem o manguito rotador



Fonte: VALERIUS et al. ⁽¹⁷⁾

3.2 Lesões do Manguito Rotador

As lesões do MR estabelecem a causa mais frequente de sintomas doloridos no ombro, podendo ser definidas como rupturas completas de dois ou mais

tendões. Suas lesões são frequentemente associadas a trauma ou ao processo degenerativo dos tendões variando em tamanho e número de tendões envolvidos ^(6, 1, 18).

As lesões do MR são originadas por alterações degenerativas, por traumatismos e pela síndrome do impacto do ombro. Além disso, na região próxima à inserção do músculo supraespinhoso, existe uma área de área crítica de hipovascularização, o que torna essa região mais vulnerável à lesão ⁽¹⁾.

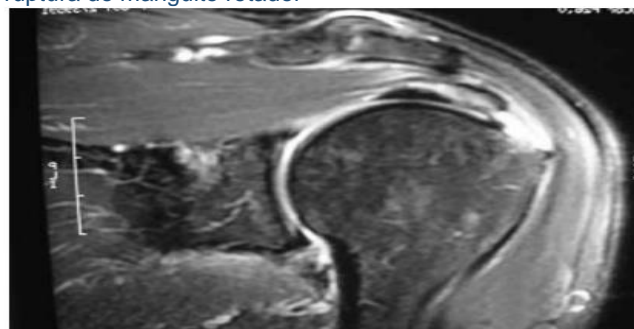
As lesões do MR são divididas em rupturas parciais ou totais, sendo o tendão supraespinhoso o mais acometido. As rupturas parciais se subdividem em bursal, articular e intratendínea, as quais são as mais corriqueiras. Já as rupturas totais são classificadas em pequenas, médias, grandes e maciças ⁽¹⁹⁾.

Nas lesões com rupturas totais podem ocorrer lesões do tipo transversais, longitudinais, com retração ou expandidas. Logo, as rupturas parciais pequenas possuem uma possibilidade de uma cicatrização de forma espontânea. Os fatores etiológicos que levam as lesões do MR são a vascularização, especialmente do músculo supraespinhoso. A vascularidade tem sido muito estudada desde 1934 por Codman, onde o mesmo observou uma zona crítica na região do tendão supraespinhoso parecendo anêmica e infartada ^(6,10).

O diagnóstico clínico ocorre através de anamnese completa e bem detalhada, onde a queixa principal é a dor. Há exames complementares que auxiliam na busca do diagnóstico mais preciso das lesões, como as radiografias, ultrassom e ressonância magnética. A radiografia tem o intuito de procurar um acrômio anormal ou osteófitos; o ultrassom é indicado no caso de suspeita de uma lesão com ruptura dos tendões e a ressonância magnética é aconselhada para mensuração e localização das lesões, podendo ser realizada com ou sem contraste ⁽¹⁸⁾.

Conforme se evidencia no exame de Ressonância Magnética na **Figura 2**.

Figura 2 - Imagem de ressonância magnética evidenciando ruptura do manguito rotador



Fonte: Ejnismann; Monteiro; Uyeda ⁽²⁰⁾

3.3 Tratamento conservador e cirúrgico nas lesões do Manguito Rotador

O tratamento cirúrgico das lesões no MR é aconselhado somente quando ocorrer alguma falha no

tratamento conservador. A reparação deste tipo de lesão é feita por artroscopia. Para o tipo de tratamento que será escolhido, é necessário levar em conta alguns fatores como: dimensão da lesão, mobilidade e condição dos tendões e dos ventres musculares ^(6,21).

As técnicas cirúrgicas são variadas, incluindo: o reparo aberto clássico e a mini-incisão agregada a acromioplastia artroscópica, desbridamento aberto associado à descompressão subacromial, reparo parcial do MR, desbridamento artroscópico associado ou não a descompressão subacromial, reparo aberto, reparo artroscópico, tenotomia do bíceps e técnicas combinadas ⁽⁵⁾.

O modo cirúrgico está igualmente indicado nos pacientes que persistem com dores no ombro, intervindo nas atividades diárias. As cirurgias por sutura aberta apresentam taxas maiores de complicações, como agressão ao músculo deltóide, infecção, artrofibrose, cicatriz hipertrófica e dor pós-operatória. Já a cirurgia artroscópica leva a diminuição do tempo do procedimento, através da técnica instrumental, tendo uma menor perda sanguínea e o baixo índice de complicações ⁽²²⁾.

A cirurgia via artroscopia em lesão parcial normalmente se realiza por reparação transtendínea associada à descompressão subacromial e bursectomia. Em lesões completas a cirurgia artroscópica é feita com fixação de duas âncoras metálicas. Para as lesões extensas, os procedimentos podem ser abertos ou por artroscopia, sendo realizada em 50% dos procedimentos, a tenotomia do bíceps braquial cabeça longa, agregado à reparação do tendão subescapular ⁽²³⁾.

O episódio de recidiva após os reparos nas lesões por técnica aberta ou por via artroscópica pode ocorrer. Sendo as taxas de recidivas em lesões grandes e extensas por reparo aberto com porcentagem entre 10 a 86% e em cirurgias por via artroscópica, com porcentagem entre 31 a 94% ⁽⁵⁾.

Embora haja elevados índices de recidivas o tratamento por meio do reparo cirúrgico aberto ou artroscópico das lesões extensas do MR possui resultados consideráveis ⁽²⁴⁾.

Não há um protocolo de tratamento igual para todos os pacientes que são acometidos pelas lesões no MR, uma vez que há uma na resposta individual em relação às condições de cada um, como por exemplo, a idade, sedentarismo e se já possui algum grau de incapacidade funcional ⁽⁷⁾.

Nas lesões totais, determinados fatores precisam ser considerados para tomada de decisão do tratamento, como: a idade, o nível de atividade do paciente e a etiologia da lesão que são elementos importantes. Os pacientes que possuem adequadas condições clínicas e nível de atividade moderado são candidatos à cirurgia, juntamente com pacientes que apresentam dor intensa, sem evolução com o tratamento conservador. Vários avanços nas técnicas cirúrgicas utilizadas e novos procedimentos

minimamente invasivos vêm permitindo a melhora na biomecânica do reparo das rupturas ⁽²⁰⁾.

3.4 Reabilitação fisioterapêutica no pós-operatório imediato e tardio do MR

A reabilitação após uma cirurgia na articulação do ombro é considerada a mais difícil de todas, em consequência de sua forma anatômica e da funcionalidade que o MR desempenha neste complexo articular uma vez que, na maioria dos pacientes, os músculos envolvidos por conta do desuso sofrem com hipotrofia ⁽¹²⁾.

Após o reparo cirúrgico de lesões no MR a mobilização do membro é um dos fatores a ser considerada, bem como o tempo de imobilização, a técnica utilizada para a aplicação dos exercícios e o andamento do programa de reabilitação pós-operatória, que varia em cada paciente ⁽¹¹⁾.

O paciente pode sofrer possíveis alterações fisiológicas e limitações funcionais pós a cirurgia, dentre elas dor e inflamação. O reparo cirúrgico realizado via artroscopia proporciona ao paciente a vantagem de sentir dor inferior no pós-operatório, se comparado ao reparo por sutura aberta. Outras limitações incluem: rigidez da coluna cervical, aderência capsular, diminuição de amplitude de movimento, possíveis atrofia muscular do Manguito Rotador e dos músculos escapulares e diminuição de força muscular ^(9,10).

Os pacientes que procuram a intervenção da fisioterapia no pós-operatório de lesões no MR buscam recuperar a amplitude de movimento, a força muscular e o seu completo funcionamento. A avaliação do terapeuta inicia-se com o exame de todo o complexo do ombro; posteriormente, medições da amplitude de movimento de forma ativa e passiva, tanto do membro reparado como o não envolvido e também possível hipotrofia muscular escapular e no MR ⁽¹⁰⁾.

A reabilitação fisioterapêutica, inicialmente, tem foco na amplitude de movimento do ombro, com objetivo de prevenir aderências capsulares e, ao mesmo tempo, proteger os tecidos moles envolvidos que sofreram com a cirurgia. Alguns protocolos de reabilitação especificam as limitações da amplitude de movimento, devendo ser respeitados durante as seis primeiras semanas ⁽¹⁰⁾.

O princípio da reabilitação fisioterapêutica no período pós-operatório inicia-se na fase de proteção, nas primeiras 48 horas, com os exercícios pendulares; já os exercícios para ganho de amplitude são iniciados no fim da primeira semana. Nesta fase, que varia de uma a quatro semanas, a reabilitação baseia-se também no uso da tipóia, utilizada por dois a três dias e por até seis semanas no período noturno ^(9,12).

Nesta fase de proteção máxima as prioridades relevantes incluem o amparo dos tecidos envolvidos com a lesão e a prevenção dos efeitos adversos da imobilização; portanto, em quase todas as situações, o aparato para a imobilização é retirado para sessões de ganho de amplitude de forma passiva e curta. Dentro

desta fase os objetivos incluem o controle da dor, prevenir ou corrigir desalinhamento postural bem como a perda da mobilidade no membro superior envolvido e desenvolver o controle da musculatura escapulotorácica ⁽¹¹⁾.

Após quatro semanas, inicia-se a fase intermediária com exercícios autoassistidos para ganho de amplitude, alongamento passivo, mobilização das articulações e exercícios isométricos ativos. Os objetivos do ganho de amplitude devem ser até 90° de flexão e abdução, sem elevação clavicular em excesso ⁽¹²⁾.

De seis a onze semanas a tipóia ou outro imobilizador já deve ser descartado, facilitando a execução dos exercícios. Durante essa fase devem ser realizados movimentos ativo-assistidos acima de 90°; atividades funcionais, incluindo treino muscular e proprioceptivo; progressão das atividades através da mobilização articular e exercícios de alongamento. A partir de doze semanas inicia-se a fase avançada, consistindo em fortalecimento do MR, com inclusão de peso aos exercícios, quando tolerado. A reabilitação deve buscar o ganho de amplitude de movimento em todos os planos com atenção no ritmo escapuloumeral ^(9,12).

Ainda nesta fase, devem-se incluir os exercícios com ênfase nas contrações excêntricas e exercícios resistidos manuais, que devem ser feitos em plano reto, escapular e funcional. Neste período, o fisioterapeuta deve orientar o paciente a continuar os exercícios de amplitude de movimento e de fortalecimento durante seis meses a um ano, variando de acordo com a extensão da lesão ^(9,12).

A reabilitação fisioterapêutica no tratamento pós-operatório nas lesões do MR é capaz de proporcionar melhoras significativas no membro reparado, possibilitando ao paciente o retorno para executar seus desempenhos de vida diária ⁽¹⁰⁾. Conforme busca nas literaturas a seguir, verificam-se evidências positivas e resultados favoráveis.

Parres Valero ⁽²⁵⁾, em estudo realizado após cirurgia por artroscopia nas lesões do MR, notou que a intervenção da fisioterapia proporcionou ao paciente ausência da dor e movimentos sincrônicos e harmônicos. O estudo realizado utilizou um protocolo de reabilitação em fases, consistindo a primeira fase em redução da dor, melhora da cicatrização e mobilidade. A segunda fase, estabilidade e força parcial de forma passiva do tronco e ombro. A terceira fase, alcance da mobilidade passiva completa e a progressão dos exercícios assistidos ativamente para alcançar os ativos. Por último, a quarta fase, consistindo em fortalecimento do MR através de exercícios proprioceptivos.

Em outro estudo, os autores Keener et al. ⁽²⁶⁾, compararam pacientes que se submeteram a imobilização pós cirurgia de lesão do tendão do MR e os que incluíram a reabilitação fisioterapêutica de forma precoce. Em seu resultado pode-se observar que o grupo de reabilitação, em comparação com o

grupo de imobilização, melhorou significativamente a amplitude ativa de movimento na elevação e amplitude de rotação externa do movimento após três meses de pós-operatório.

Cuff e Pupello ⁽²⁷⁾ realizaram um estudo com dois grupos de pacientes após reparo artroscópico de lesões do MR. Um grupo realizou-se um protocolo fisioterapêutico com movimento passivo precoce e outro o movimento passivo de forma tardia. O objetivo foi avaliar a cicatrização do MR. Os autores discorrem que houve melhora significativa na cicatrização do grupo de pacientes que fizeram o movimento passivo tardio do que o grupo com movimentação passiva precoce, porém os resultados obtidos foram semelhantes.

De Roo et al. ⁽²⁸⁾, analisaram os riscos e os benefícios dos movimentos e mobilização passiva utilizadas de forma precoce no período pós-operatório, uma vez que havia a hipótese de que os movimentos e mobilizações pudessem reduzir o risco de rigidez, mas interferir na fase de cicatrização inicial do reparo do Manguito Rotador. Os autores concluíram que, tanto as mobilizações e movimentações passivas ou a imobilização, não possuem resultados significativos em ambos os protocolos de tratamento.

Os autores Roberto e Marrichi ⁽²⁹⁾, em um estudo de caso, apresentaram a reabilitação fisioterapêutica através da cinesioterapia associada à eletroterapia com uso do Ultrassom fisioterapêutico e a crioterapia no tratamento pós-operatório de lesões do MR. Os autores concluíram que os meios fisioterapêuticos utilizados resultaram em uma melhora significativa no processo inflamatório, no alívio da dor e na amplitude do movimento.

Alguns fatores podem interferir na reabilitação da fisioterapia, como o tamanho das lesões, problemas associados de saúde, qualidade dos tecidos e estilo de vida, como exemplo paciente tabagista. No entanto, a intervenção da fisioterapia através de seus diversos recursos, busca devolver a funcionalidade do membro reparado e possibilitar ao paciente o retorno mais rápido às suas atividades de vida diária ^(16,30).

4 CONSIDERAÇÕES FINAIS

O complexo ombro é considerado de grande mobilidade, devido às quatro articulações e suas estruturas envolvidas. As funções do ombro são diversas sendo estas, de suma importância para as realizações das atividades de vida diária, porém, por sua complexidade o ombro torna-se propício a acometimentos de lesões, tais como as referidas, do MR.

As lesões do MR podem ser definidas como rupturas completas ou parciais de dois ou mais tendões. Suas lesões são frequentemente agregadas a trauma ou ao processo degenerativo. O tratamento neste tipo de trauma pode ser conservador ou cirúrgico.

O tratamento conservador engloba a fisioterapia, que utiliza seus recursos e técnicas fisioterapêuticas, a fim de se obter a recuperação completa do membro reparado. Já o tratamento cirúrgico engloba diversas técnicas, podendo ser realizada por sutura aberta ou via artroscopia.

O tratamento fisioterapêutico no pós-operatório varia de acordo com cada indivíduo e cada caso, porém normalmente, se faz com uso de técnicas cinesioterapêuticas que ocorrem desde as primeiras 48 horas, abrangendo exercícios pendulares, exercícios para ganho de amplitude, exercícios autoassistidos, alongamento passivo e exercícios isométricos ativos.

Inclui-se na reabilitação o treino neuromuscular e proprioceptivo, a mobilização articular em todos planos de movimento e os exercícios de resistência manuais, bem como treino de fortalecimento do MR.

O tempo do tratamento fisioterapêutico pode variar de cada paciente e o protocolo de reabilitação

dependerá de cada caso cirúrgico específico, porém os objetivos serão os mesmos e o intuito da reabilitação é devolver a funcionalidade do ombro reparado a curto, médio e longo prazo.

Por meio do presente estudo, foi possível apresentar a reabilitação fisioterapêutica no pós-operatório imediato e tardio nas lesões do MR, esta iniciada de forma precoce, demonstra ser benéfica, pois auxilia na melhora da funcionalidade do membro reparado.

Através deste trabalho torna-se evidenciado a importância da reabilitação fisioterapêutica no pós-operatório nas lesões do MR, sendo esta favorável ao tratamento, proporcionando resultados significativos.

Há poucos achados sobre a importância da reabilitação fisioterapêutica no pós-operatório nas lesões do MR, fazendo-se necessários mais estudos. Contudo os poucos realizados demonstram resultados satisfatórios em protocolos de reabilitação.

REFERÊNCIAS

1. Souza MJO, Mejia DPM. Cinesioterapia nas lesões do manguito rotador. [citado em 9 de setembro de 2017]. Disponível em: http://portalbiocursos.com.br/ohs/data/docs/97/341-Cinesioterapia_nas_lesoes_do_manguito_rotador.pdf.
2. Checchia SL, Doneux PS, Miyazaki AN., Fregoneze, M, Silva LA, Oliveira FM. (2003). Tenotomia artroscópica do biceps nas lesões irreparáveis do manguito rotador. *Rev Bras Ortop*, 38(9), 513-21. [citado em 16 de setembro de 2017]. Disponível em: [242412269_Tenotomia_artroscopica_do_biceps_nas_lesoes_irreparaveis_do_manguito_rotador_Biceps_brachii_arthroscopic_tenotomy_for_rotator_cuff_irreparable_injuries](http://www.scielo.br/pdf/rbort/v38n9/pt_0102-3616-rbort-50-03-00305.pdf).
3. Lázaro FTO, Bertolini, GRF, Nakayama GK. (2008). Tratamento fisioterapêutico em pacientes acometidos por lesões e alterações cinésio-funcionais do manguito rotador. *Arquivos de Ciências da Saúde da UNIPAR*, 8(1). [citado em 16 de setembro de 2017] Disponível em: <http://revistas.unipar.br/index.php/saude/article/viewFile/246/219>.
4. Godinho GG, de Oliveira FF, Freitas JMA, Watanabe FN, Nobre LO, de Almeida NMA, Silva MAM. (2010). Avaliação da integridade anatômica por exame de ultrassom e funcional pelo índice de Constant & Murley do manguito rotador após reparo artroscópico. *Evaluation of anatomical integrity using ultrasound images, and functional integrity by the Constant & Murley score, of the rotator cuff following arthroscopic repair*. *Revista Brasileira de Ortopedia*, 45(2), 174-180. [citado em 16 de setembro de 2017] Disponível em: http://www.rbo.org.br/PDF/45-2/artigo_original_70_76.pdf.
5. Miyazaki AN, da Silva LA, Santos PD, Checchia SL, Cohen C, Giora TSB. (2015). Avaliação dos resultados do tratamento cirúrgico artroscópico das lesões do manguito rotador em pacientes com 65 anos ou mais. *Revista Brasileira de Ortopedia*, 50(3), 305-311. [citado em 16 de setembro de 2017]. Disponível em: http://www.scielo.br/pdf/rbort/v50n3/pt_0102-3616-rbort-50-03-00305.pdf.
6. Queiroz A, Oliveira FDSB. Reabilitação de Manguito Rotador – Revisão Literária. [citado em 10 de setembro de 2017] Disponível em: http://portalbiocursos.com.br/ohs/data/docs/34/261_-_ReabilitaYyo_de_Manguito_Rotador_Y_RevisYo_LiterYria.pdf.
7. Andrade RPD, Correa FMRC, Queiroz BDC. (2004). Lesões do manguito rotador. *Rev. bras. ortop*, 39(11/12), 621-636. [citado em 16 de setembro de 2017]. Disponível em: http://www.rbo.org.br/PDF/39-10/2004_NovDez_13.pdf.
8. Bergamaschi JA, Coelho PR. (2013). Proposta de tratamento fisioterapêutico em pós-operatório de restauração do manguito rotador. Faculdade integrada de Três Lagoas. [citado em 17 de setembro de 2017] Disponível em: <http://www.aems.edu.br/conexao/edicaoanterior/Sumario/2013/downloads/2013/1/23.pdf>.
9. DUTTON M. Fisioterapia ortopédica: exame, avaliação e intervenção. Porto Alegre: Artmed, 2010.
10. Brumitt J, Jobst EE. Casos clínicos em fisioterapia ortopédica. Porto Alegre: AMGH, 2015.
11. Kisner C, Colby LA. Exercícios fisioterapêuticos. Barueri, SP: Manole, 2005.
12. Brody LTH, Carrie M. Exercício terapêutico: na busca da função. Rio de Janeiro: Guanabara Koogan, 2012.
13. Matos T, Mejia D. (2014). Tratamento fisioterapêutico na capsulite adesiva de ombro. Faculdade Cambury. [citado em 17 de setembro de 2017]. Disponível em: http://portalbiocursos.com.br/ohs/data/docs/34/284_-_Tratamento_fisioterapYutico_na_capsulite_adesiva_de_ombro.pdf
14. Houglum, PA, Bertoti DB. Cinesiologia clínica de Brunnstrom. Barueri, SP: Manole, 2014.
15. Sacco ICN, Tanaka C. Cinesiologia e Biomecânica dos complexos articulares. Rio de Janeiro: Guanabara, Koogan, 2008.
16. Kapandji AI. Fisiologia articular: esquemas comentados de mecânica humana v.1: ombro, 2. Cotovelo, 3. prono-supinação. 4. punho, 5. Mão. Rio de Janeiro: Guanabara, Koogan, 2007.
17. Valerius KP, Hamilton C, Frank A, Kolster BC, Lafont Dr. EA, Alexandre KR. O livro dos Músculos. Anatomia, Testes, Movimentos. GIEREN, Julho de 2009. [citado em 05 de maio de 2017]. Disponível em: <https://integrada.minhabiblioteca.com.br/#/books/978-85-412-0177-3/cfi/0!4/4@0.00:23.9>.
18. De Castro Veado, MA., Castilho RS, Maia PEC, Rodrigues AU. (2011). Estudo prospectivo e comparativo dos resultados funcionais após reparo aberto e artroscópico das lesões do manguito rotador. *Prospective and comparative study on functional outcomes after open and arthroscopic repair of rotator cuff tears*. *Revista Brasileira de Ortopedia*, 46(5), 546-552. [citado em 10 de setembro de 2017]. Disponível em: http://www.rbo.org.br/PDF/46-5/artigooriginal_66_72.pdf.

19. Albuquerque RDA. (2015). Qualidade de vida e funcionalidade nos pacientes com desordens do manguito rotador. [citado em 26 de setembro de 2017]. Disponível em: <http://www7.bahiana.edu.br/jspui/bitstream/bahiana/256/1/VER%20C3%83O%20FINAL%20DISSERTA%C3%87%C3%83O.pdf>.
20. Ejnismann B, Monteiro GC, Uyeda LF. (2008). Ombro doloroso. *Einstein*, 6(Suppl 1), S133-7. [citado em 25 de novembro de 2017]. Disponível em: https://www.researchgate.net/profile/Benno_Ejnisman/publication/242730606_Ombro_doloroso_Painful_shoulder/links/55c87ecb08aec4747d66c539.pdf.
21. Ikemoto RY, Murachovsky J, Nascimento LGP, Bueno RS, Almeida LH, Strose E, Castiglia MT. (2012). Reparação artroscópica de lesões pequenas e médias do tendão do músculo supraespal: avaliação dos resultados clínico-funcionais após dois anos de seguimento. *Rev Bras Ortop*, 47(4), 436-40. [citado em 26 de novembro de 2017]. Disponível em: https://s3.amazonaws.com/academia.edu.documents/44402447/Reparao_Artroscopica_de_Leses_Pequenas_e_20160404-17775-zcrrf7.pdf?AWSAccessKeyId=AKIAIWOWYYGZ2Y53UL3A&Expires=1511718434&Signature=52kuRn6%2B8UkDq4dvgyyG18%2B9IPo%3D&response-content-disposition=inline%3B%20filename%3DReparacao_artroscopica_d_e_lesoes_pequena.pdf.
22. Mendes EC, Pinto VJ, Júnior NM. Avaliação da qualidade de vida em pacientes com lesão do manguito rotador. *Revista Movimenta*. 2013; 6(1): 370-79. [citado em 17 de setembro de 2017]. Disponível em: <http://www.revista.ueg.br/index.php/movimenta/article/view/6892>.
23. Barros F T. E. P; Kojima KE, Fernandes TD. ORTOPEDIA E TRAUMATOLOGIA: guia prático para formação e atualização em ortopedia. Barueri-SP: Manole, 2009.
24. Veado MA., Afonso I, Filho A, Duarte RG, Leitão I. (2008). Avaliação funcional do reparo artroscópico das lesões completas do manguito rotador associado a acromioplastia. *Rev Bras Ortop*, 43(11/12), 505-12. [citado em 26 de novembro de 2017]. Disponível em: <http://www.scielo.br/pdf/rbort/v43n11-12/v43n11-12a06>.
25. Parres Valero M. (2017). CASO CLÍNICO: INTERVENCIÓN FISIOTERÁPICA EN ROTURA DEL MANGUITO ROTADOR. [citado em 26 de maio de 2018]. Disponível em: <http://dspace.umh.es/bitstream/11000/4027/1/PARRES%20VALERO%20C%20MANUEL.pdf>
26. Keener JD, Galatz LM., Stobbs-Cucchi G, Patton R, Yamaguchi K. (2014). Rehabilitation following arthroscopic rotator cuff repair: a prospective randomized trial of immobilization compared with early motion. *JBJS*, 96(1), 11-19. [citado em 26 de maio de 2018]. Disponível em: <https://pdfs.semanticscholar.org/0d51/733dae332ab47b909b3316f436ca4386e09a.pdf>.
27. Cuff DJ, Pupello DR. (2012). Prospective randomized study of arthroscopic rotator cuff repair using an early versus delayed postoperative physical therapy protocol. *Journal of shoulder and elbow surgery*, 21(11), 1450-1455. [citado em 04 de maio de 2018]. Disponível em: [https://www.jshoulderelbow.org/article/S1058-2746\(12\)00074-2/fulltext?code=ymsse-site](https://www.jshoulderelbow.org/article/S1058-2746(12)00074-2/fulltext?code=ymsse-site).
28. De Roo, PR., Muermans, S, Maroy M, Linden P, den Daelen Van L. (2015). Passive mobilization after arthroscopic rotator cuff repair is not detrimental in the early postoperative period. *Acta Orthopædica Belgica*, 81(3), 485-492. [citado em 04 de maio de 2018]. Disponível em: <http://www.actaorthopaedica.be/acta/download/2015-3/20-De%20Roo%20et%20al.pdf>.
29. Roberto JP, Marrichi JA. A EFICÁCIA DA CINESIOTERAPIA NO PÓS OPERATÓRIO DE MANGUITO ROTADOR: UM ESTUDO DE CASO. [citado em 04 de dezembro de 2018]. Disponível em: https://www.inesul.edu.br/revista/arquivos/arq-idvol_55_1536010936.pdf.
30. Dos Santos, AP, Tiecker AP, Strassburguer MJ. ATUAÇÃO FISIOTERAPÊUTICA DOMICILIAR AO PACIENTE COM LESÃO DE MANGUITO ROTADOR: RELATO DE EXPERIÊNCIA1. 2016. [citado em 05 de dezembro de 2018]. Disponível em: https://scholar.googleusercontent.com/scholar?q=cache:83NW12wiN5QJ:scholar.google.com/&hl=pt-BR&as_sdt=0,5&scioq=ATUA%C3%87%C3%83O+FISIOTERAP%C3%8AUTICA+DOMICILIAR+AO+PACIENTE+COM+LES%C3%83O+DE+MANGUITO+ROTADOR:+RELATO+DE+EXPERI%C3%8ANCIA1.

Como citar (Vancouver)

CAIRES, S. L.; JONER, C.. Reabilitação fisioterapêutica no pós-operatório imediato e tardio de lesões do manguito rotador. *Rev Cient Fac Educ e Meio Ambiente* [Internet]. 2018;9(2): 778-785. doi: <http://dx.doi.org/10.31072/rcf.v9i2.671>